Lane Medical Library

Aus dem medizinisch-poliklinischen Institut der Universität Berlin.
Direktor: Geh. Med.-Rat Prof. Dr. Goldscheider.

Ueber die

Natur der Substantia granulofilamentosa der Erythrozyten und ihre Beziehungen zur Polychromasie.

INAUGURAL-DISSERTATION

ZUR

ERLANGUNG DER DOKTORWÜRDE

DER

HOHEN MEDIZINISCHEN FAKULTÄT

AN DER

FRIEDRICH-WILHELMS-UNIVERSITÄT
ZU BERLIN

vorgelegt von

Wilhelm Pfuhl
Medizinalpraktikant.

Mit 19 Abbildungen im Text.

Tag der Promotion: 13 JAN 1914

Berlin 1913.
Druck von L. Schumacher, N. 4.

Gedruckt mit Genehmigung der Hohen medizinischen Fakultät der Friedrich-Wilhelms-Universität zu Berlin.

Referent: Geh. Med.-Rat Prof. Dr. Goldscheider.
Korreferent: Geh. Med.-Rat Prof. Dr. His.

Sonderabdruck aus der Zeitschrift für klin. Medizin. 78. Bd. H. 1 u. 2.

Wenn man auf einem Objektträger einige Tropfen einer alkoholischen Brillantkresylblaulösung verdunsten lässt, darauf einen kleinen Tropfen Kaninchenblut bringt und ein Deckglas auflegt, so sieht man bei mikroskopischer Betrachtung in einigen roten Blutkörperchen blaue Einschlüsse von körnig-fädiger, ganz unregelmässiger Struktur. Dieselbe wurde zuerst 1895 von Pappenheim[1]) mit Neutralrot dargestellt und ist seitdem oft, besonders von italienischen und französischen Hämatologen beschrieben worden. Nach ihrer Form wird sie von den meisten Forschern als körnigfadenförmige Substanz, Substantia granulofilamentosa, von andern als vitale Netzstruktur, Substantia reticulogranulosa, basophile Körnung und mit ähnlichen Namen bezeichnet. Ausser durch Brillantkresylblau und Neutralrot lässt sie sich noch durch eine Anzahl anderer basischer Farben darstellen, z. B. durch Methylenblau, Pyronin, Thionin usw. Die üblichen Färbemethoden habe ich am Schluss kurz zusammengestellt. Wesentlich ist, dass die Vitalfärbung nur in unfixierten Blutkörperchen auftritt.

Die körnigfädige Substanz findet sich im normalen Blut nur in geringer Menge, reichlicher im Knochenmark und im Blute bei anämischen Krankheitszuständen.

Im allgemeinen ist man jetzt der Ansicht, dass die Substantia granulofilamentosa sich vom Plasma ableitet, nur P. Schmidt[2]) vertritt mit Entschiedenheit den karyogenen Ursprung. Auf diese Frage der Herkunft will ich hier nicht eingehen. Praktisch viel wichtiger, besonders in bezug auf die klinische Bedeutung, ist die Frage der regenerativen oder degenerativen Natur der körnigfädigen Substanz. Die meisten Autoren sind der Ansicht, dass sie sich wie die Polychromasie nur in jungen Erythrozyten findet. Dafür spricht sehr überzeugend das

1) Inaug.-Diss. Berlin 1895.
2) Arch. f. mikroskop. Anatomie. Bd. 72.

reichlichere Vorkommen der körnigfädigen Substanz in den blutbildenden Organen und im Fötalblut, besonders auch ihr nicht seltenes Vorhandensein in kernhaltigen roten Blutkörperchen, ferner ihr vermehrtes Auftreten bei Krankheiten, die mit vermehrter Blutneubildung einhergehen.

Während über die Abkunft und die klinische Bedeutung der Substantia granulofilamentosa schon eine teilweise Verständigung erreicht worden ist, herrscht über das Wesen ihrer Strukturform, ihre Entstehung und ihre Darstellbarkeit noch grosse Unklarheit.

Bevor ich zu meinen eigenen Ausführungen komme, will ich die Ansichten der Hämatologen, die früher über diesen Gegenstand gearbeitet haben, kurz skizzieren.

Ursprünglich nahm man an, dass die vitalfärbbare Netzstruktur eine basophile Substanz sei, die mit der Polychromasie garnichts zu tun habe. Diese Ansicht wurde zuletzt noch durch Ferrata[1]) vertreten.

Biondi, Biffi und Sabrazès kamen dann zu der Ansicht, dass die Substantia granulofilamentosa identisch sei mit dem Basoplastin der Polychromasie im fixierten Ausstrichpräparat.

Hertz[2]) hält die körnigfädige Substanz nicht für „präformierte Strukturbestandteile, sondern durch den Farbstoff bedingte Ausfällungen, also um gewisse Artefakte". Die ausgefällte Substanz soll das Basoplastin der Polychromasie sein.

Pappenheim[3]) dagegen „sieht in der Substantia granulofilamentosa nicht den vital darstellbaren Ausdruck des polychromatischen Spongioplasmas selbst, identifiziert beide Erscheinungen nicht substantiell, sondern sieht in der filamentösen Substanz nur eine konstante Begleiterscheinung jugendlicher polychromatischer Blutkörperchen".

Schilling-Torgau[4]) sagt in seiner zusammenfassenden Arbeit über die Erythrozyten: „Die vitale Netzstruktur ist nicht ein absolutes Kunstprodukt, sondern der vergröberte Ausdruck einer vorhandenen Struktur, die auch nach dem Verschwinden der basischen Färbbarkeit noch erhalten bleibt". An anderer Stelle heisst es daselbst: „Echte Polychromasie und vitale Netzstruktur sind substantiell identische morphologische Modifikationen einer basischen Jugendsubstanz der Erythrozyten".

So gehen die Ansichten der Autoren noch ziemlich auseinander. Ich komme jetzt zu meinen eigenen Untersuchungen. Bevor ich aber die körnigfädige Substanz in Beziehung setze zur Polychromasie, will ich versuchen, über die Natur der Substantia granulofilamentosa, ihre Entstehung und Darstellbarkeit ins Klare zu kommen. Zu diesem Zweck werde ich ihr morphologisches, ihr tinktorielles, ihr biologisches und ihr klinisches Verhalten heranziehen.

---

1) Fol. haemat. Bd. 9. S. 96.
2) Fol. haemat. Bd. 10. Archiv.
3) Fol. haemat. Bd. 12. Archiv.
4) Fol. haemat. Bd. 11. Archiv.

Zunächst fragt es sich, ob die Strukturform der Substantia granulofilamentosa derartig ist, dass sie den Eindruck eines präformierten Gerüstes macht.

Wenn die körnigfädige Substanz reichlich in den Erythrozyten vorhanden ist, so sieht man sie in Form rundlicher oder länglicher Klumpen (Fig. 1—3) oder ganz unregelmässiger Fetzen (Fig. 8, 11, 12, 14), die bald in der Mitte, häufig auch am Rande liegen oder ringförmig um die Delle angesammelt sind (Fig. 4, 5, 10). Fast stets bleibt zwischen Substantia granulofilamentosa und Rand des Blutkörperchens ein ungleichmässiger freier Randstreifen. Ein „Gerüst" würde vielleicht das ganze Blutkörperchen ausfüllen, es würde, namentlich in Anbetracht der sonst verhältnismässig so regelmässigen Form der Erythrozyten, gleichfalls eine einigermassen regelmässige Struktur aufweisen. Dies ist aber durchaus nicht der Fall.

Sind in einem roten Blutkörperchen nur geringe Mengen von körnigfädiger Substanz vorhanden, so sind sie als einzelne oder mehrere nicht zusammenhängende Schlieren ganz unregelmässig im Plasma verteilt (Fig. 6, 7, 9, 13).

In kernhaltigen roten Blutkörperchen hat die Substantia granulofilamentosa weder mit dem Kern, noch mit dem Rand des Erythrozyten irgendwelchen Zusammenhang, sie bildet einen in sich geschlossenen Klumpen (Fig. 15).

Das Aussehen der körnigfädigen Substanz ist in den Erythrozyten eines Präparates immer wechselnd, niemals finden sich zwei Blutkörperchen, in denen die Netzstruktur dieselbe Gestalt besitzt. Für die Form der körnigfädigen Substanz lässt sich kein Schema aufstellen. Sie erinnert vielmehr durch ihr schlieriges, flockiges Aussehen an ausgefällte Gerinnsel. Es liegt also nahe, anzunehmen, dass es sich um ein Gerinnungsprodukt handelt, das durch chemische Einwirkung der basischen Farbe entstanden ist. Damit soll jedoch nicht behauptet werden, dass Ausfällung und Färbung beide durch einen chemischen Prozess zustandekommen, man kann auch annehmen, dass die chemisch ausgefällte Netzstruktur durch die Farbe auf mechanischem Wege gefärbt wird. Für diese Annahme spricht die Tatsache, dass bei der nachträglichen Fixierung von Vitalpräparaten mit Aetheralkohol der Farbstoff mehr oder weniger ausgezogen wird.

Damit bin ich schon zum tinktoriellen Verhalten der vital färbbaren Substanz gelangt, das jedoch nur mit Vorsicht verwertet werden darf, da alle auf diesem Wege gefundenen Ergebnisse durch Einführung einer neuen Farbe in die Färbetechnik umgeworfen werden können.

Auffällig ist der Umstand, dass die körnigfädige Substanz, wie alle Autoren bestätigen, und ich auch stets gefunden habe, nur im Vitalpräparat auftritt, niemals aber in fixierten Ausstrichpräparaten dargestellt werden kann. Die Art der Fixation ist dabei gleich-

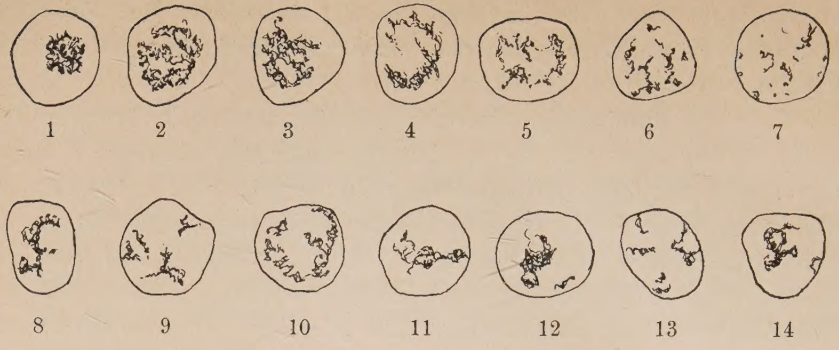

1—14. Verschiedene Formen der körnigfädigen Substanz.

15 u. 16. Stellen aus einem Knochenmarkspräparat vom Meerschweinchen. Vital gefärbt mit Brillantkresylblau, dann fixiert und mit Methylenblau nachgefärbt.

17—19. Stellen aus einem Knochenmarkspräparat vom Kaninchen. Vital gefärbt mit Brillantkresylblau, mit May-Giemsa nachbehandelt.

Es bedeutet: a = normale orthochromatische rote Blutkörperchen, b = polychromatische rote Blutkörperchen, c = Blutkörperchen mit körnigfädiger Substanz, d = polychromatische Blutkörperchen mit beginnender Ausfällung des Basoplastins.

Die Figuren 1—14 sind Federzeichnungen, die genau nach der Natur ausgeführt worden sind. Fig. 15—19 sind Tuschezeichnungen, und zwar sind 15, 17, 18 und 19 natürliche Präparatstellen, während Fig. 16 aus verschiedenen Formen eines Gesichtsfeldes zusammengestellt ist.

gültig. Angenommen, die Strukturform der Substantia granulofilamentosa wäre präformiert, warum sollte ihre basophile Natur beim Fixieren so spurlos verloren gehen? Wenn man dagegen ein Vitalpräparat, nachdem das Deckglas vorsichtig abgezogen ist, in Aetheralkohol solange fixiert, bis die Farbe ganz ausgezogen ist, so lässt sich jetzt die fädigkörnige Substanz durch Nachbehandlung mit einem geeigneten basischen Farbstoff leicht wieder färben. Da man nun nicht gut annehmen kann, dass die Substantia granulofilamentosa ihre basophile Natur erst durch die Vitalfärbung erhält, so bleibt nur die Möglichkeit übrig, dass die Strukturform der körnigfädigen Substanz erst bei der Vitalfärbung entsteht.

Viel wichtiger und beweisender ist das biologische Verhalten der vitalfärbbaren Substanz. Der Name „Vitalfärbung“ erweckt den Anschein, als ob die Färbung im lebenden Erythrozyten einträte. Wenn das der Fall wäre, so müsste man allerdings annehmen, dass die vitalfärbbare Substanz ein vorhandenes Gerüst sei, das beim Trocknen und Fixieren dann auf irgendeine Weise verloren ginge. Von Ausfällung könnte dann keine Rede sein. Diese Annahme ist jedoch durchaus falsch. Wenn man einem lebenden Tier basische Farbstoffe einspritzt, bleiben die roten Blutkörperchen absolut ungefärbt. Ich habe bei der intravenösen Injektion von tödlich wirkenden Dosen von Brillantkresylblau zwar Färbung der Leukozytengranula, aber keine Spur von gefärbter Substantia granulofilamentosa gefunden. Wenn man dagegen ein Kaninchen tötet und nach einer halben Stunde etwas Brillantkresylblaulösung in die Jugularis injiziert, so findet man nach einiger Zeit im frisch ohne Farbzusatz untersuchten Herzblut Erythrozyten mit blauer körnig-fadenförmiger Substanz, die sich auch in typischer Weise fixieren und nachfärben lässt.

Im lebenden Erythrozyten lässt sich die Substantia granulofilamentosa also nicht darstellen, sie entsteht vielmehr im abgestorbenen, vielleicht schon im absterbenden Blutkörperchen unter dem Einfluss gewisser basischer Farbstoffe. Notwendig zu ihrer Entstehung ist aber, dass das Blutkörperchen vor der Behandlung mit dem basischen Farbstoff nicht schon fixiert ist, und dadurch jede Gestalts- und Strukturveränderung ausgeschlossen ist. Nur durch Einwirkung auf die zwar abgestorbenen, im übrigen aber noch frischen und veränderungsfähigen roten Blutkörperchen kann die vitale Netzstruktur entstehen. Diese Bedingungen sind bei der „Vitalfärbung“ gegeben, nicht aber bei der Herstellung von Ausstrichpräparaten.

Dass aber andererseits die körnigfädige Substanz kein blosses Kunstprodukt ist, das beim Absterben der Erythrozyten entsteht, beweisen folgende Beobachtungen:

a) Bei einer Frau mit schwerem Diabetes fand ich in dem aus dem Ohr entnommenen Blut 16,7 pM. Erythrozyten mit vitalfärbbarer Substanz. Etwas Blut wurde aus der Armvene entnommen und defibriniert. Nach $^1/_2$ Stunde fanden sich 16,5 pM., nach 2 Stunden 16,3 pM., nach 24 Stunden 17,0 pM. Blutkörperchen mit körnigfädiger Substanz, also innerhalb der Fehlergrenzen keine Vermehrung derselben.

b) Ein Kaninchen hat im Blut 35 pM. Erythrozyten mit Substantia granulofilamentosa. Ein Ohr wird durch festes Abbinden vom Blutkreislauf abgeschnitten. Nach 24 Stunden finden sich in dem aus diesem Ohr entnommenen Blute 32 pM. Erythrozyten mit vitaler Netzstruktur. Auch bei diesem Versuch ist die Menge der Blutkörperchen mit Substantia granulofilamentosa innerhalb der Fehlergrenzen dieselbe geblieben.

Weder im offen aufbewahrten Blute des ersten Versuches, trotz begonnener Fäulnis und Hämolyse, noch im steril in den Blutgefässen aufbewahrten Blut des zweiten Versuches ist nach 24 Stunden eine Vermehrung der vitalfärbbaren Substanz eingetreten. Dieselbe kann also kein willkürlich beim Zugrundegehen der Erythrozyten entstehendes Kunstprodukt sein. Sie kann nur in einer bestimmten Anzahl von Blutkörperchen auftreten, in denen eine basophile Substanz, wenn auch in strukturloser Form, vorhanden ist. Also nicht die Substantia granulofilamentosa als Substanz, sondern nur ihre Struktur kann ein färberisches Kunstprodukt sein.

Noch wichtiger und beweisender sind die klinischen Beobachtungen.

Im Blute von gesunden Menschen findet sich die vitalfärbbare Substanz nach Luzzato und Ravenna[1]) durchschnittlich in 0,9 pM. aller Erythrozyten, also recht spärlich. Viel häufiger kommt sie im Fötalblut und in den blutbildenden Organen vor, im roten Knochenmark bis zu 400 pM. Es handelt sich also um jugendliche rote Blutkörperchen, die die basophile Substanz enthalten.

Im Blute vermehrt ist die Substantia granulofilamentosa bei allen physiologischen und pathologischen Vorgängen, die mit erhöhter Blutneubildung und stärkerem Uebertritt von jungen Erythrozyten in das Blut einhergehen. So fanden Luzzatto und Ravenna (l. c.) bei

Neugeborenen . . .	durchschnittlich	10 pM.
Schwangeren	„	6,5 „
Blutverlusten	bis zu	78 „
Bleivergiftung	„ „	26,7 „
Schwangerschaftsanämie . . .	„ „	69 „
Lungentuberkulose	„ „	19 „
Geschwülsten	„ „	48 „
lymphatischer Leukämie . . .	„ „	24 „
Morbus Banti	„ „	9,6 „
Anaemia splenica	„ „	68 „
Anaemia postmalarica	„ „	200 „
Morbus Werlhoffii	„ „	4,8 „
Purpura	„ „	9,7 „
Skorbutdiarrhoe	„ „	13,8 „
Ankylostomumanämie	„ „	21 „
Chlorose	„ „	38 „

Das gesetzmässige klinische Verhalten beweist ebenso wie das biologische, dass das Auftreten von vital färbbaren basophilen Substanzen im roten Blutkörperchen keine zufällige Absterbeerscheinung des Blutes

1) Fol. haemat. Bd. 13. Archiv.

ist, sondern dass die basophile, „vital“ als Substantia granulofilamentosa darstellbare Substanz sich in einer bestimmten Zahl jugendlicher Erythrozyten findet.

Es ist bisher immer die Rede davon gewesen, dass die Strukturform der Substantia granulofilamentosa durch Ausfällung einer basophilen Substanz entstände, ohne dass diese näher bezeichnet wurde. Ebenso, wie oben die Annahme abgelehnt wurde, dass die Basophilie eines als präformiert angesehenen Gerüstes beim Fixieren spurlos verschwinden könne, darf auch jetzt nicht angenommen werden, dass die Basophilie der körnigfädigen Substanz erst bei ihrer Ausfällung entstände.

Ich behaupte deshalb, der Annahme von Biondi, Sabrazès, Biffi und Hertz folgend, dass die Substantia granulofilamentosa identisch sei mit dem Basoplastin der Polychromasie. Die körnigfädige Substanz ist die „vital“ darstellbare Form der Polychromasie, sie entsteht durch Ausfällung des Basoplastins, das im polychromatischen Erythrozyten gleichmässig in Form feinster, nur ultramikroskopisch sichtbarer Stäubchen (Schmidt, l. c.) verteilt ist.

Unter Polychromasie kurzhin verstehe ich stets die von Schilling-Torgau (l. c.) als „echte Polychromasie“ bezeichnete Eigenschaft junger Erythrozyten, sich in fixierten Ausstrichpräparaten mit gewissen basischen Farbstoffen, besonders Methylenblau, gleichmässig zu färben, über deren regenerative Natur sich alle Autoren einig sind, dagegen nicht die von Hirschfeld[1]) u. a. beschriebene degenerative Polychromasie, die sich im extravasierten Blut beim Stehen entwickeln soll. Von dem Vorhandensein dieser Polychromasie habe ich mich bis jetzt ebenso wenig wie Heinz[2]) überzeugen können, jedenfalls kann sie mit der körnigfädigen Substanz nichts zu tun haben, da diese, wie ich oben gezeigt habe, sich beim Stehen nicht vermehrt.

Schon Sabrazès und andere französische Autoren haben gezeigt, dass Polychromasie und Substantia granulofilamentosa zwei einander vollständig parallell laufende Erscheinungen sind. Diese Tatsache wurde durch Hertz (l. c.), Schilling-Torgau (l. c.), Luzzato und Ravenna (l. c.) bestätigt. Auch ich fand in sechs Fällen von experimenteller Bleivergiftung bei Kaninchen eine völlig gleichmässige Vermehrung der Polychromasie und der körnigfädigen Substanz. So gelang es mir in einem Falle, durch wochenlang gegebene kleine Bleidosen die Zahl der Erythrozyten mit basophiler Substanz, mit Netzstruktur im Vitalpräparat und mit Polychromasie im Ausstrichpräparat auf über 300 pM. zu steigern.

Die zahlenmässige Uebereinstimmung zwischen Polychromasie und körnigfädiger Substanz ist also eine sichere Tatsache. Es gibt dann nur zwei Möglichkeiten: entweder ist die körnigfädige Substanz nur eine

1) Deutsche Klinik. 1909.
2) Med.-naturw. Arch. 1908.

konstante Begleiterscheinung jugendlicher polychromatischer Erythrozyten (Pappenheim, l. c.), oder beide Erscheinungen sind substantiell völlig identisch, ihre Formverschiedenheit beruht nur auf den verschiedenen Darstellungsweisen.

Wenn man bei einem vitalen Blutpräparat nach vollständig eingetretener Färbung der Substantia granulofilamentosa das Deckglas abzieht, das Blut auf dem Objektträger trocknen lässt, mit Aetheralkohol fixiert und mit Methylenblau nachfärbt, so sieht man die vitale Netzstruktur schön dunkelblau gefärbt, aber nirgends Polychromasie. Ausstrich-Methylenblaupräparate desselben Blutes zeigen Polychromasie und natürlich keine körnigfadenförmige Substanz. Färbt man in gleicher Weise statt mit Methylenblau mit Brillantkresylblau nach, so sieht man im Vitalpräparat nur dunkelblaue Netzstruktur, im Ausstrichpräparat nur grünlichblaue Polychromasie. Bei der Nachfärbung mit Pyronin findet sich im Vitalpräparat purpurrote Substantia granulofilamentosa, im Ausstrichpräparat hellrötlich braune Polychromasie usw.

Diese Erscheinung ist nur zu erklären durch die Annahme, dass bei der Vitalfärbung die Polychromasie als körnigfädige Substanz ausgefällt wird. Dieselbe färbt sich dann intensiver, weil die basophile Substanz auf einen kleineren Raum zusammengedrängt ist.

Es ist mir aber auch gelungen, die Ausfällung der basophilen Substanz direkt unter dem Mikroskop zu beobachten.

Schon in ganz frischen mit Brillantkresylblau hergestellten Vitalpräparaten sieht man neben zahlreichen Erythrozyten mit schon ausgefällter Substantia granulofilamentosa bisweilen einige Blutkörperchen, die einen bläulichen Farbenton angenommen haben, also polychromatisch sind. Nach kurzer Zeit sieht man in ihnen, zunächst nur schwach, dann schnell dunkler werdend, die Netzstruktur hervortreten, gleichzeitig verschwindet die Polychromasie. In diesen Erythrozyten, deren Basoplastin resistenter gegen die Ausfällung ist, pflegt die Substantia granulofilamentosa sehr reichlich vorhanden zu sein. Man darf wegen des Reichtums an basophiler Substanz wohl annehmen, dass es sich hier um besonders junge Blutkörperchen handelt.

Viel schöner lässt sich die Ausfällung des Basoplastins bei der Anwendung von langsam färbenden basischen Farbstoffen beobachten, besonders gut bei der Färbung mit Thionin. Man mischt auf dem Objektträger einen Tropfen wässeriger Farblösung und einen Tropfen Blut miteinander, legt ein Deckglas auf und beobachtet unter dem Mikroskop. Die Kerne der Leukozyten färben sich bald bläulich, einige Erythrozyten haben einen rötlichen Farbenton bekommen. In ihnen bilden sich dann verwaschene rötliche Flecke, erst etwa nach 10 Minuten erscheint die hellbraun gefärbte körnigfädige Substanz mit scharfen Konturen. Nach einer halben Stunde ist sie schön rotbraun geworden.

Noch deutlicher und klarer erscheinen diese Verhältnisse an Knochen-

markspräparaten. In Ausstrichen von rotem Knochenmark ist etwa die Hälfte aller Erythrozyten, einschliesslich der kernhaltigen, polychromatisch, und zwar um so stärker, je jünger sie sind, also die kernhaltigen fast alle, von den entkernten nur ein gewisser Bruchteil, jene färben sich mit der basischen Farbe dunkler als diese.

Bei der Anfertigung von vitalen Knochenmarkspräparaten von Kaninchen oder Meerschweinchen verfährt man folgendermassen: Man löst den vorderen Teil einer Rippe bis 1 cm hinter den Knorpelansatz heraus, säubert ihn von den Fleischteilen, quetscht das rot durchschimmernde Knochenmark mit zwei Fingern oder einer Pinzette heraus und bringt es auf einen in der oben angegebenen Weise mit Brillantkresylblau beschickten Objektträger, legt ein Deckglas auf und befördert die gute Ausbreitung durch leichtes Quetschen. Unter dem Mikroskop hat man dann folgendes Bild: Die Kerne und Granula der weissen Blutzellen sind blau gefärbt, die Kerne der kernhaltigen roten Blutkörperchen dunkelblau, ihr Plasma meist polychromatisch blaugrün, die kernlosen Erythrozyten sind heller polychromatisch oder zeigen nur ihre gelbliche Eigenfarbe. Substantia granulofilamentosa ist zunächst garnicht oder spärlich vorhanden: das Basoplastin der polychromatischen Knochenmarkserythrozyten ist widerstandsfähiger gegen die Ausfällung als das der Bluterythrozyten. Nach einigen Minuten sieht man am Rand, wo der Farbstoff konzentrierter einwirkt, in einzelnen Erythrozyten Netzstruktur auftreten, nach einer halben Stunde ist sie am Rande reichlich, nach der Mitte zu spärlicher vorhanden, hauptsächlich in kernlosen, hin und wieder auch in gekernten roten Blutkörperchen. Auch hier findet sich wieder: je jünger die polychromatische Zelle ist, desto widerstandsfähiger ist ihr Basoplastin gegen die Ausfällung.

Wenn man jetzt das Deckglas vorsichtig abzieht, fixiert und mit Methylenblau nachfärbt, so sieht man, von den weissen Blutzellen abgesehen, folgendes (Fig. 15—19): In vielen kernlosen und einigen kernhaltigen Erythrozyten findet sich gut ausgebildete körnigfädige Substanz, in den meisten Erythroblasten und einigen kernlosen Blutkörperchen ist die Polychromasie erhalten, dazwischen gibt es zahlreiche Blutzellen, deren Polychromasie ein scholliges, streifiges, fleckiges Aussehen angenommen hat, in denen die Ausfällung also gerade begonnen hat. Da sich Blutkörperchen in allen Stadien des Ausfällungsprozesses finden, kann man diesen leicht daran verfolgen: Zuerst bilden sich grössere verwaschene Flecke (Fig. 18), die sich dann unter gleichzeitiger Aufhellung der Polychromasie zusammenballen, zumeist erst an einer Seite des Erythrozyten (Fig. 15, 16, 18), dann das ganze Blutkörperchen ausfüllend (Fig. 19). In vorgeschrittenen Fällen kann sich die polychromatische Masse an einer Stelle schon vom Rande zurückziehen, so dass hier Orthochromasie entsteht (Fig. 16).

An manche Stellen der Knochenmarkspräparate gelangt die Vitalfarbe

nicht recht hin: hier findet sich nur Polychromasie, keine körnigfädige Substanz. Nirgends aber findet sich in einem roten Blutkörperchen gleichzeitig unveränderte Polychromasie und ausgebildete Substantia granulofilamentosa.

Die geschilderten Uebergangsformen sind übrigens auch schon von Schilling-Torgau (l. c.) als fleckige Polychromasie und Zwischenformen zwischen Polychromasie und körnigfädiger Substanz beschrieben und gezeichnet worden. Er fand sie besonders bei Anwendung einer von ihm angegebenen vitalen Blutfärbemethode (s. Anhang), bei der der Vitalfarbstoff nur kurze Zeit wirken kann, und deshalb das Basoplastin häufig unvollständig ausfällt.

Es müssen hier noch die Versuche von Biffi[1]) erwähnt werden, der gefunden hat, dass durch die Behandlung mit mittelstarken Salzlösungen die polychromatische Substanz als körnigfädige Substanz ausgefällt werde und dann im Ausstrichpräparat darstellbar sei. Ich habe bei der Nachprüfung gefunden, dass allerdings basophile Einschlüsse in den Erythrozyten auftreten, doch sind dieselben viel klumpiger als typische Netzstruktur, auch sind die roten Blutkörperchen so stark verändert, dass man aus ihrem Aussehen und ihrer Färbbarkeit keine einwandfreien Schlüsse ziehen kann.

Ich komme jetzt auf Grund meiner Untersuchungen zu den folgenden Schlusssätzen:

1. Die Substantia granulofilamentosa ist kein präformiertes Gerüst, aber auch kein färberisches Kunstprodukt, sondern entsteht bei der sogenannten „Vitalfärbung“ durch Ausfällung des Basoplastins der polychromatischen Erythrozyten durch gewisse basische Farbstoffe. Bei der Färbung mit Thionin kann man die Ausfällung direkt unter dem Mikroskop beobachten. In Knochenmarkspräparaten, die erst vital gefärbt, dann fixiert und nachgefärbt worden sind, findet man alle Stadien von der unveränderten Polychromasie bis zur voll ausgebildeten körnigfädigen Substanz nebeneinander.
2. Je jünger das polychromatische rote Blutkörperchen ist, desto widerstandsfähiger ist sein Basoplastin gegen die Ausfällung. In Knochenmarkspräparaten tritt deshalb die Vitalfärbung viel langsamer ein als in Blutpräparaten.
3. Die „Vitalfärbung“ trägt diesen Namen mit Unrecht, denn die körnigfädige Substanz lässt sich nur im absterbenden oder abgestorbenen Blutkörperchen darstellen, doch darf dasselbe noch nicht fixiert sein.
4. Die Substantia granulofilamentosa hat dieselbe klinische Bedeutung wie die Polychromasie. Ihr vermehrtes Auftreten im Blut zeigt Reizung der blutbildenden Organe und vermehrte Blutregeneration an. Sie ist leichter, schneller und deutlicher darzustellen und viel sicherer zu erkennen, als die Polychromasie.

1) Archivio de fisiologia. Mai 1909.

Anhang: **Färbetechnik.**

Die wichtigsten zur Darstellung der körnigfädigen Substanz geeigneten basischen Farbstoffe sind Brillantkresylblau, Methylenblau, polychromes Methylenblau, Azur, Neutralrot, Pyronin und Thionin. Die übliche, von Pappenheim angegebene Methode der Vitalfärbung ist gleich am Anfang beschrieben worden. Thionin löst sich im Blutserum schlecht auf, man mischt deshalb auf dem Objektträger einen Tropfen Blut mit einem Tropfen wässeriger Farblösung und legt dann das Deckglas auf.

Um Dauerpräparate zu bekommen, zieht man nach eingetretener Färbung der Netzstruktur das Deckglas vorsichtig ab, lässt das Blut auf dem Objektträger trocknen und fixiert mit Aether-Alkohol oder Methylalkohol. Einige Farbstoffe, z. B. Brillantkresylblau und Neutralrot, vertragen das Fixieren sehr gut, andere werden dabei mehr oder weniger ausgezogen. Man kann dann mit irgendeinem der oben genannten basischen Farbstoffe nachfärben.

Die übersichtlichsten Präparate erhält man, wenn man mit Brillantkresylblau vital färbt und dann mit der May-Giemsa-Methode nachbehandelt.

Man kann auch Blut und Vitalfarbstoff in einem Reagenzglas oder in einer Kapillarpipette mischen, dann Ausstriche machen, trocknen, fixieren und nachfärben. Schilling-Torgau (l. c.) macht auf vorgefärbten Objektträgern Ausstriche, die ziemlich dick sein müssen, lässt möglichst langsam trocknen und färbt mit May-Giemsa nach. Bei dieser Methode erfolgt die Ausfällung der körnigfädigen Substanz nur unvollständig, man findet also ausserdem noch Polychromasie und Uebergangsformen.

Die Anfertigung von Knochenmarkspräparaten habe ich oben genau beschrieben.

Eigenartig verhält sich Thionin: Im Vitalpräparat färbt es die körnigfädige Substanz metachromatisch braunrot. Wenn man dann kurz fixiert, so erscheint die körnigfädige Substanz orthochromatisch blaulila. Färbt man ein fixiertes Vitalpräparat mit Thionin nach, so wird die Netzstruktur gleichfalls orthochromatisch blaulila.

Die Polychromasie färbt sich am besten mit Methylenblau. Bei der May-Giemsafärbung werden die leichteren Grade der Polychromasie durch die Eosinfärbung verdeckt. Einige basische Farben, z. B. Pyronin, färben die Polychromasie ziemlich undeutlich und nur die stärkeren Grade.

Zum Schluss der Arbeit ist es mir eine angenehme Pflicht, Herrn Geh. Med.-Rat Prof. Dr. Goldscheider für die Anregung zu dieser Arbeit und die liebenswürdige Durchsicht derselben, sowie Herrn Dr. Walterhöfer für die Ueberlassung der Aufgabe und die Unterstützung bei der Abfassung der Dissertation meinen verbindlichsten Dank auszusprechen.

Lebenslauf.

Der Verfasser dieser Dissertation, Wilhelm Pfuhl, Sohn des Generaloberarztes a. D. Prof. Dr. Eduard Pfuhl, evangelisch, wurde am 29. Januar 1889 zu Berlin geboren. Seine humanistische Ausbildung erhielt er am Protestantischen Gymnasium zu Strassburg i. E. und am Königl. Wilhelmsgymnasium zu Berlin, welch letzteres er Michaelis 1907 mit dem Zeugnis der Reife verliess. Er wurde zum ersten Mal an der Universität zu Berlin, dann an der Universität zu Göttingen und schliesslich wieder an der Universität zu Berlin immatrikuliert.